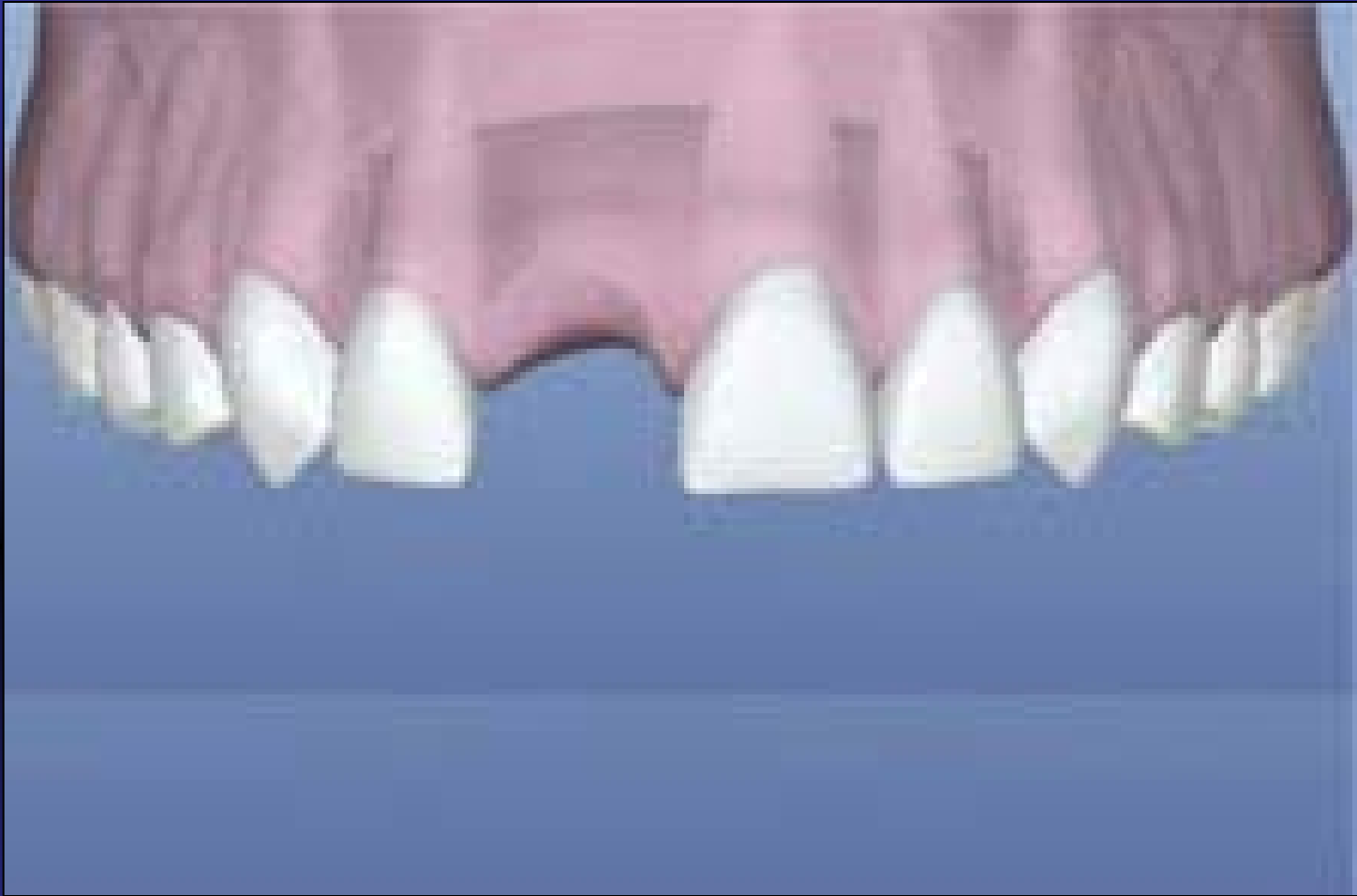
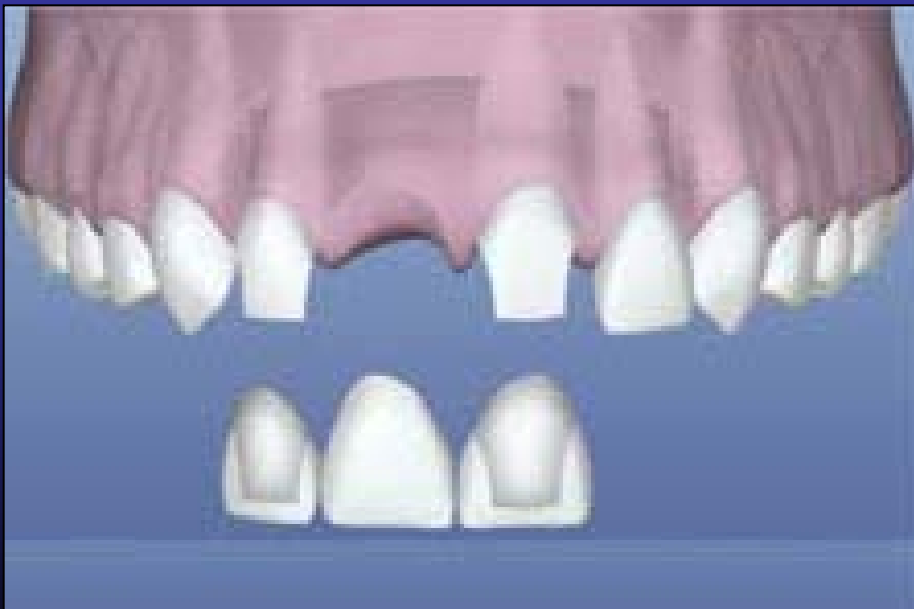
ΟΔΟΝΤΙΚΑ ΕΜΦΥΤΕΥΜΑΤΑ

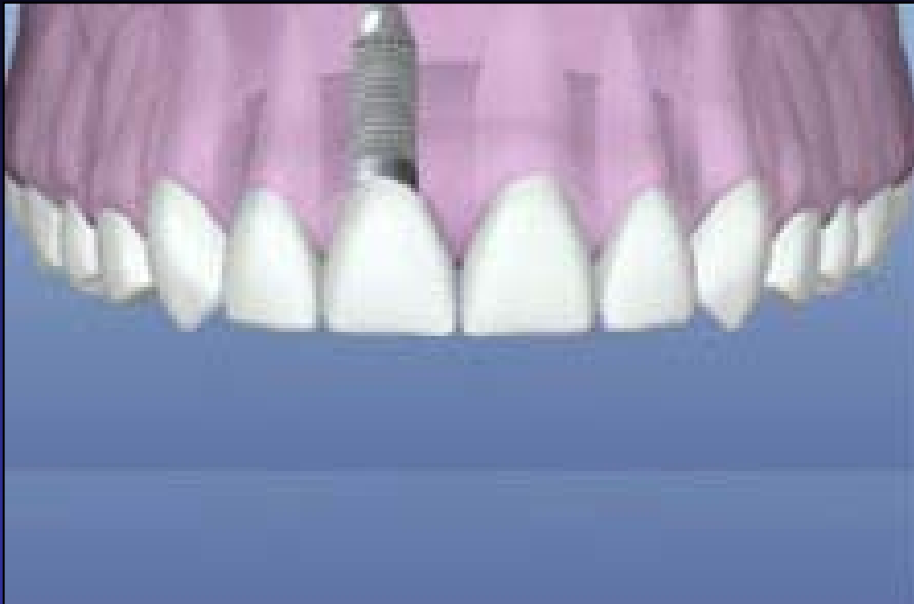Δρ Ιωάννης Γ. Γκισιάκης



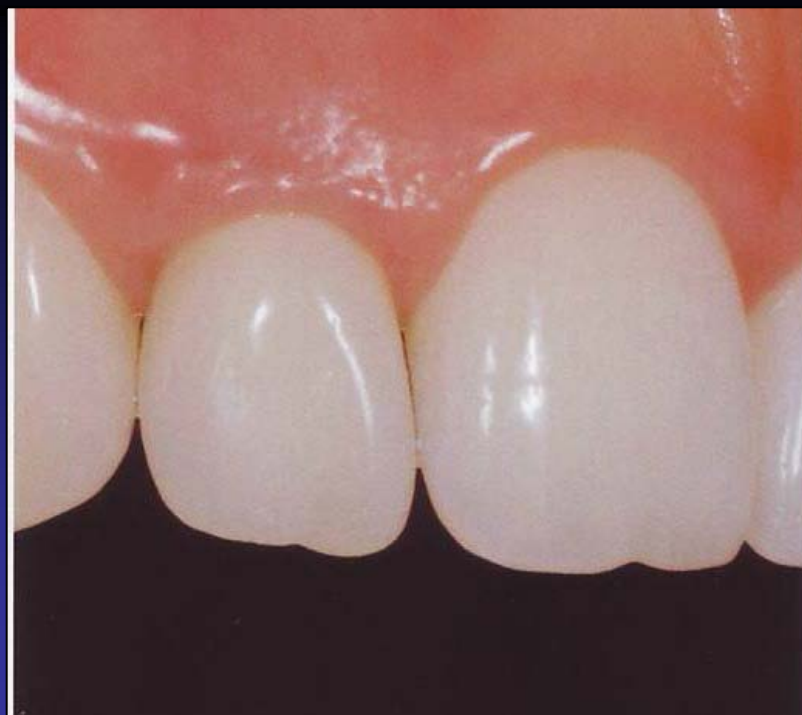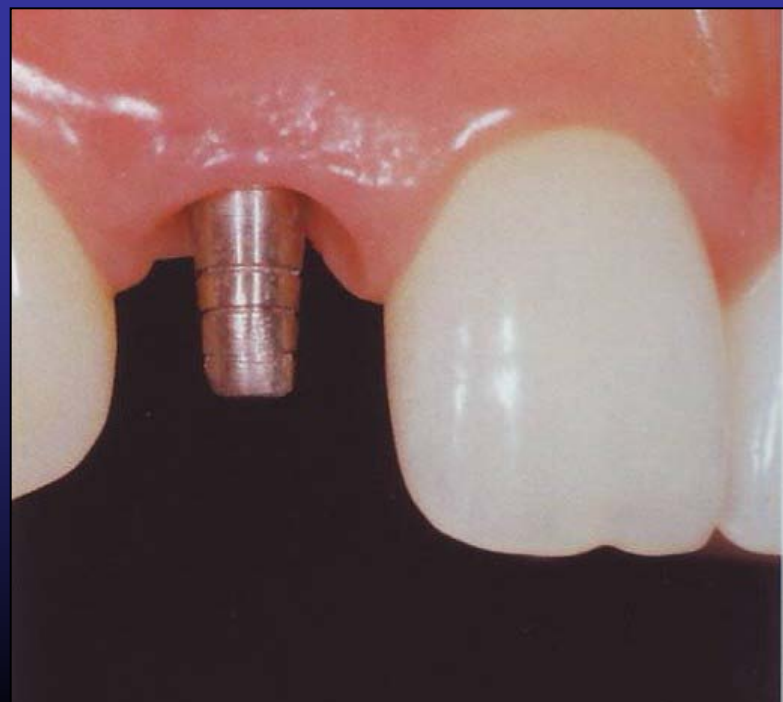
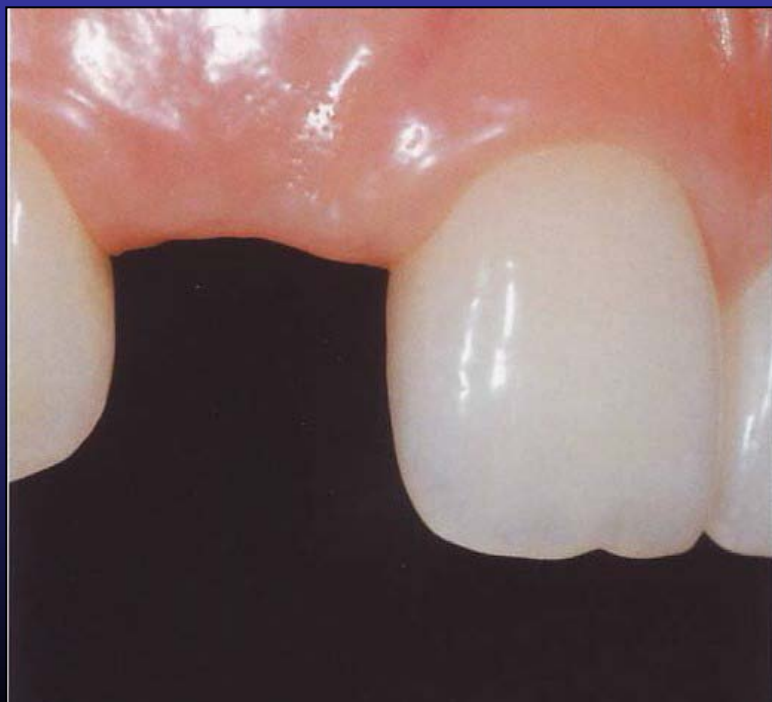Εικόνα 1α: Έλλειψη δοντιού στην πρόσθια περιοχή της άνω γνάθου.



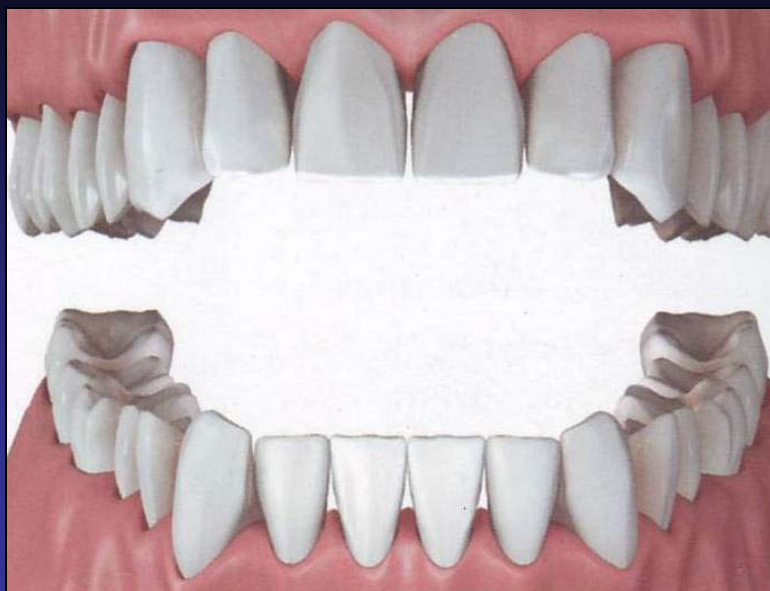
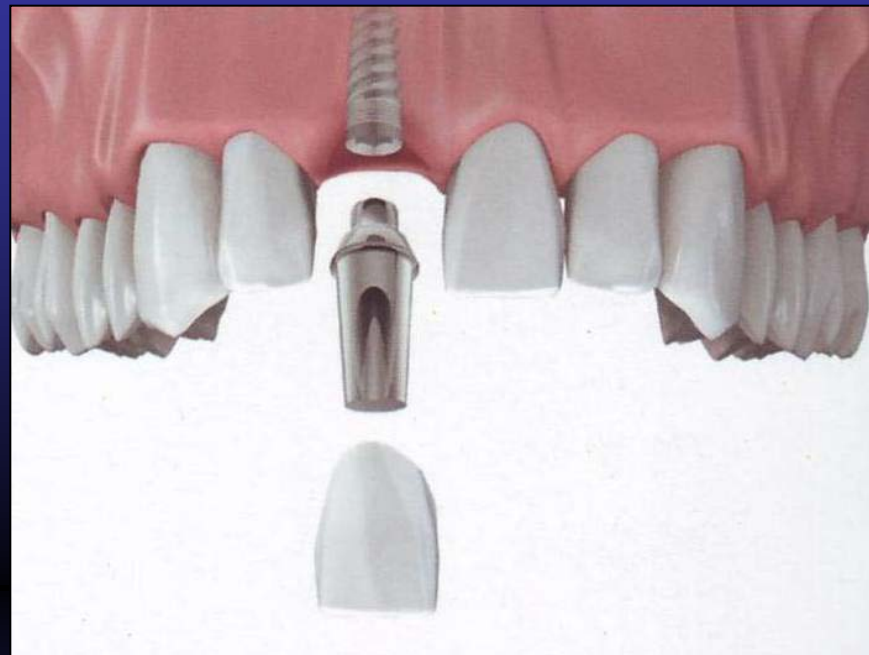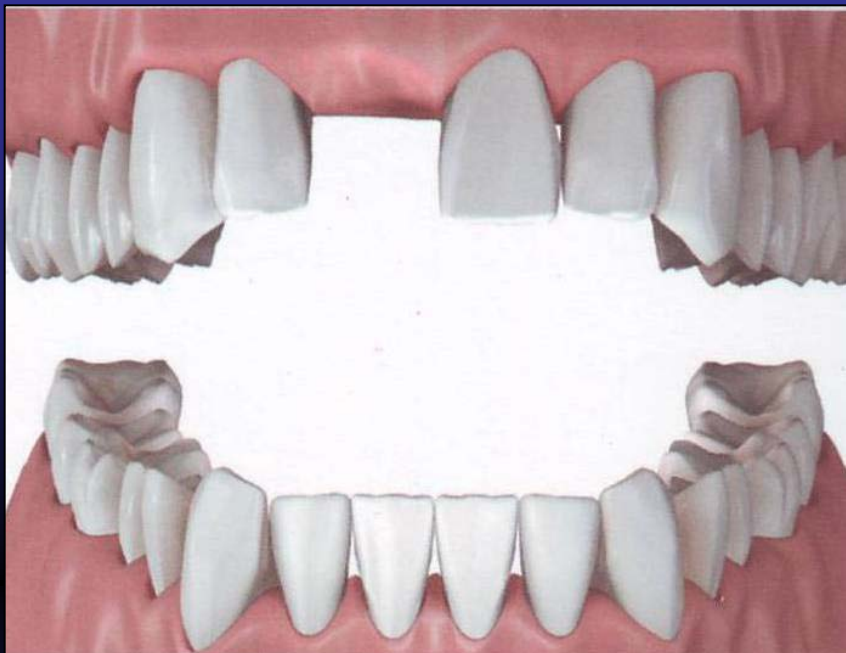
Εικόνα 1β: Αντικατάσταση του ελλείποντος δοντιού με γέφυρα (κλασσική προσθετική λύση), τροχίζοντας τα υγιή παρακείμενα δόντια.



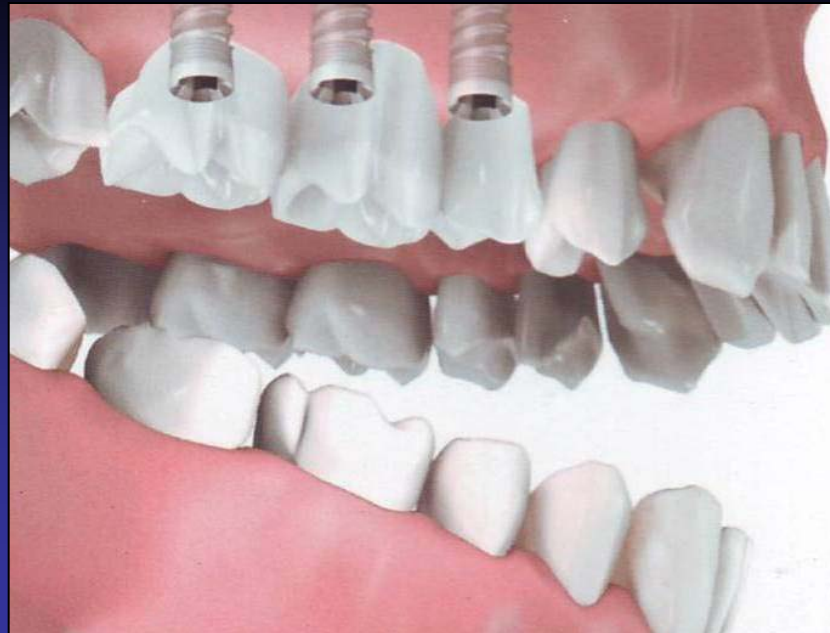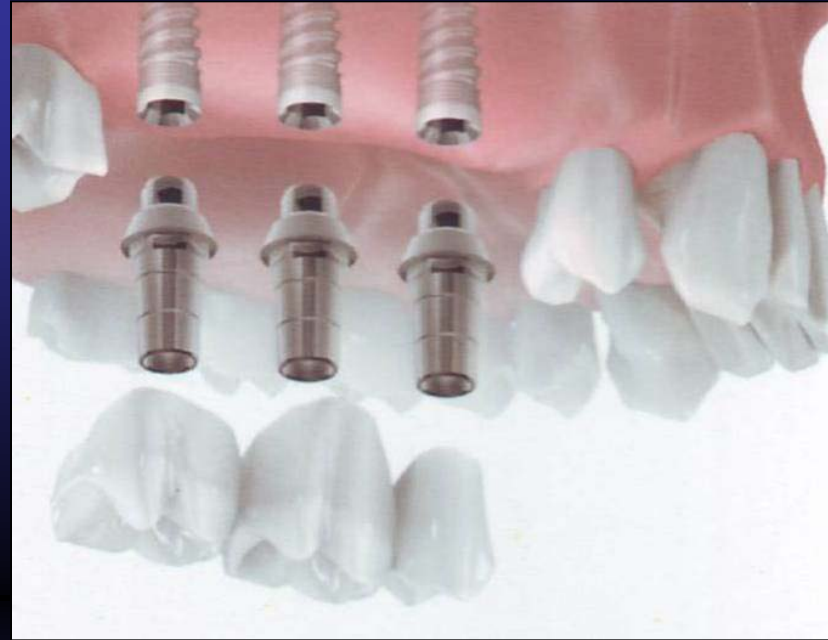
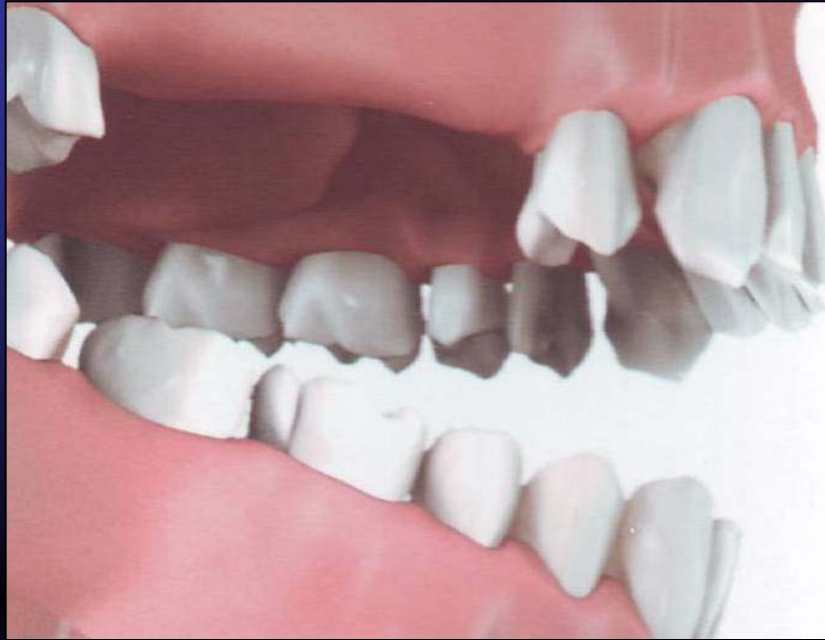Εικόνα 1γ: Αντικατάσταση του ελλείποντος δοντιού με εμφύτευμα, χωρίς να τροχιστούν τα υγιή παρακείμενα δόντια.



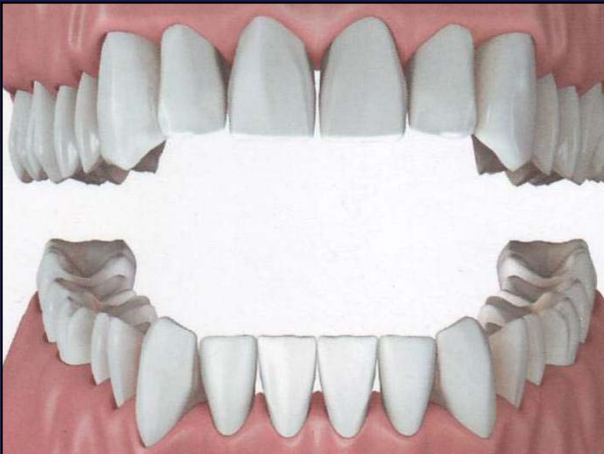
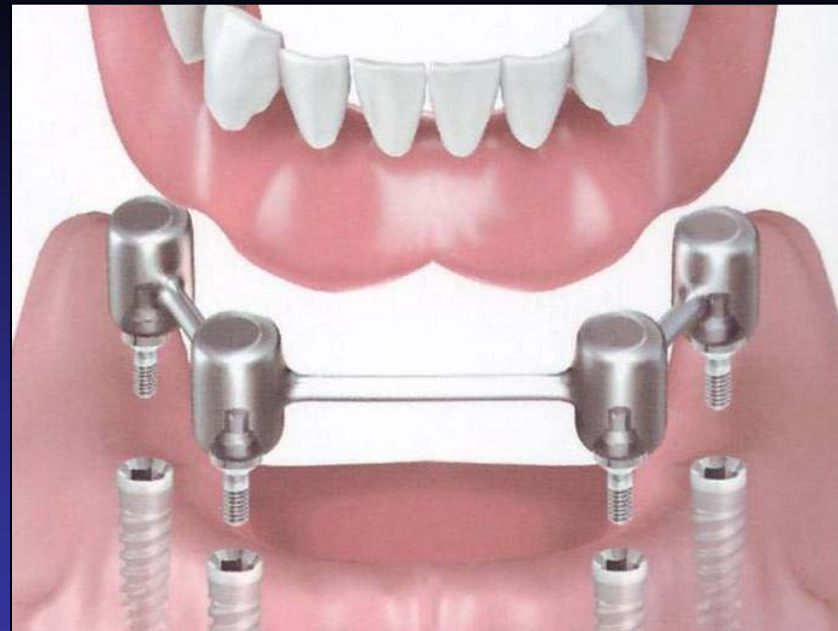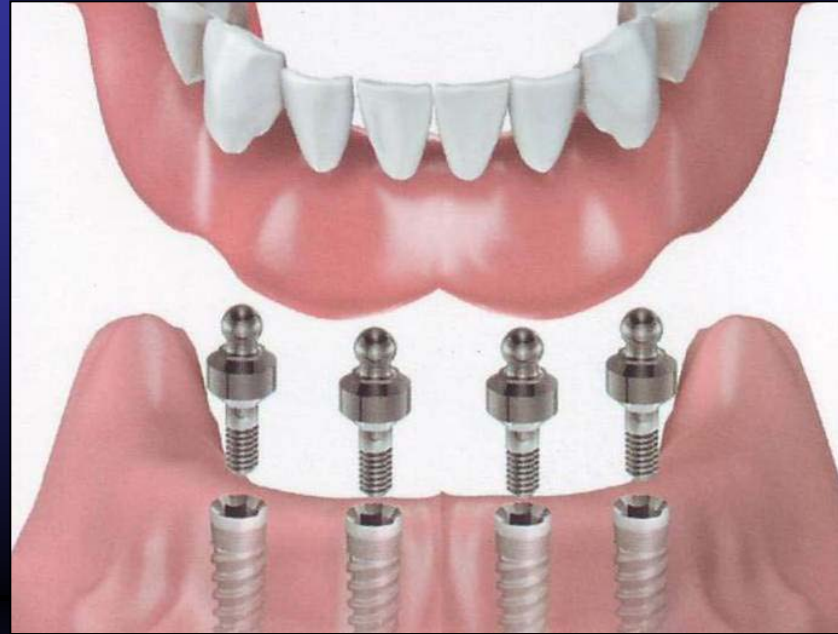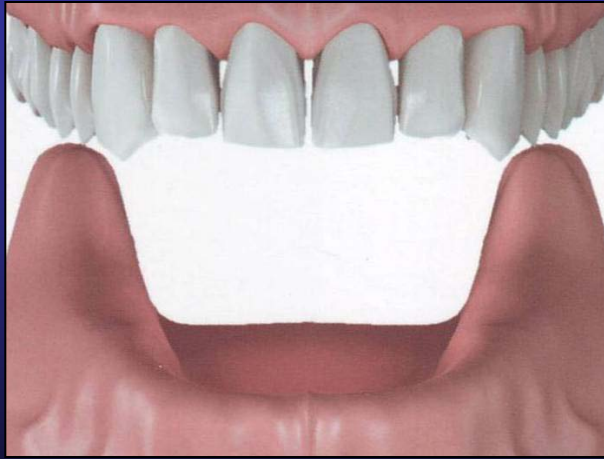
Αποκατάσταση ενός μεμονωμένου δοντιού



Αποκατάσταση δύο ή περισσότερων δοντιών



Για την στήριξη ολικής οδοντοστοιχίας



ΟΔΟΝΤΙΚΑ ΕΜΦΥΤΕΥΜΑΤΑ

Δρ Ιωάννης Γ. Γκισιάκης